DOI: 10.1590/0100-69912014006012

A introdução da hepatonavegação no Brasil

The introduction of navigation in liver surgery in Brazil

Mauro Monteiro Correia, TCBC-RJ[1]; José Paulo de Jesus, TCBC-RJ[1]; Raul Feitosa[2]; Dário Augusto Oliveira[2]

RESUMO

Os autores relatam minuciosamente o desenvolvimento, os aspectos técnicos e a realização das primeiras ressecções hepáticas navegadas, por laparotomia e por laparoscopia, no Brasil, feitas no Instituto Nacional de Câncer, Ministério da Saúde, Brasil, usando um navegador cirúrgico.

Descritores: Técnicas e procedimentos diagnósticos. Imagem tridimensional. Processamento de imagem assistida por computador. Fígado. Hepatectomia.

INTRODUÇÃO

Desde 2007, a Seção de Cirurgia Abdomino-Pélvica do Hospital do Câncer I, Instituto Nacional do Câncer José Alencar Gomes da Silva do Ministério da Saúde, (HC I – INCa/MS); Conselho Nacional de Desenvolvimento Científico e Tecnológico (CNPq); *Fundação de Amparo à Pesquisa do Estado do Rio de Janeiro (FAPERJ); a* Universidade do Grande Rio Professor José de Souza Herdy (UNIGRANRIO) e o Departamento de Engenharia Elétrica da Pontifícia Universidade Católica (PUC) colaboram, no Rio de Janeiro, no desenvolvimento de uma ferramenta computacional dominada "3D-Liver"[1,2]. Trata-se de uma plataforma de software capaz de processar imagens médicas, realizar a avaliação tridimensional, o cálculo de volumes e a implementação de métodos semiautomáticos e automáticos de reconhecimento do fígado. Ela tem auxiliado o planejamento de operações no fígado realizadas no INCa desde então. O protótipo pode ser visto no link <http://www.lvc.ele.puc-rio.br/projects/Liver3D/3dliver.avi>.

Durante a fase de planejamento da hepatectomia, a reconstrução tridimensional com análise pré-operatória dos exames de imagem permite ao médico perceber melhor a relação entre tumores e vasos. Na laparotomia o cirurgião pode utilizar a visão e o tato, mas, na laparoscopia perde-se muito do tato e a visão é bidimensional. Durante os procedimentos percutâneos, o único recurso de localização são as coordenadas espaciais fornecidas pelo tomógrafo. As ferramentas de auxílio ao diagnóstico, como a ultrassonografia e a navegação em tempo real intraoperatórias têm o potencial de aumentar a segurança e a radicalidade das hepatectomias e ablações para câncer[3-8].

Este artigo tem por objetivo relatar os aspectos técnicos e a realização das primeiras ressecções hepáticas navegadas, por laparotomia e por laparoscopia, no Brasil,

DESCRIÇÃO TÉCNICA E PROCEDIMENTOS

A navegação cirúrgica consiste em compatibilizar o volume criado no computador com o volume do fígado real (registro) para se poder "navegar" sobre e através do fígado, utilizando um instrumento com esferas retrorreflexivas (navegação passiva) rastreado por uma câmera de infravermelho (Figura 1). A navegação é rotina

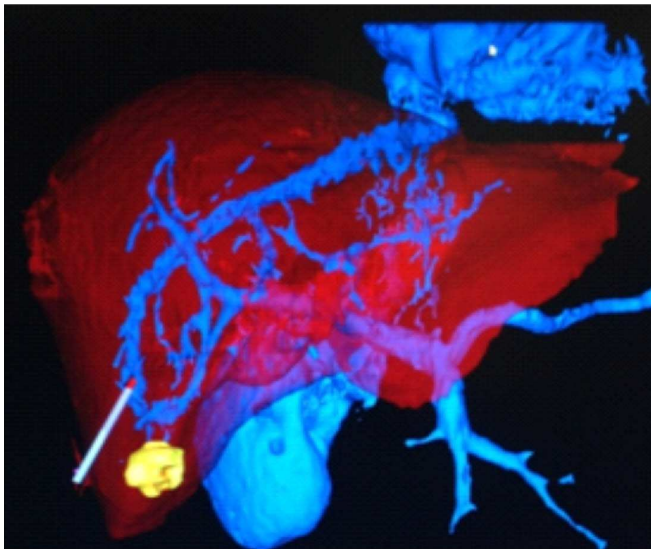

Figura 1 - *Fígado, vasos selecionados, tumor e o instrumento virtual correlato ao instrumento rastreado manipulado pelo cirurgião.*

1. Instituto Nacional de Câncer José Alencar Gomes da Silva, Ministério da Saúde, Rio de Janeiro, Brasil; 2. Pontifícia Universidade Católica do Rio de Janeiro.

na neurocirurgia e, há muito, deixou de ser considerada um procedimento investigacional. Ela pode ser utilizada nas ressecções hepáticas realizadas por laparotomias, videolaparoscopias, por cirurgia robótica e nos procedimentos de ablação. O esquema da figura 2 mostra as etapas pré-operatórias de processamento das imagens (importação e preparação).

As etapas necessárias à hepatonavegação são: Pré-operatórias: a) importação das imagens para a ferramenta; b) preparação do estudo com edição e renderização; e c) preparação dos equipamentos na sala (set up); Intraoperatórias: a) registro e b) navegação. Como não dispúnhamos de integração com um sistema de navegação, em setembro de 2012 procuramos uma firma nacional especializada em navegação, criadora do sistema EXIMIUS® um sistema registrado na ANVISA. Tal sistema consiste numa câmera de infravermelho conectada a uma ferramenta computacional para importação de imagens no formato DICOM, capaz de realizar reconstrução tridimensional e navegação de instrumentos rastreáveis (Figura 3). Os criadores do sistema não possuíam experiência no processamento de imagens e operações do fígado, então iniciamos nossa colaboração para o desenvolvimento da hepatonavegação no Brasil. Foram necessárias várias reuniões, estudos e adaptações antes de se prosseguir para a fase clínica.

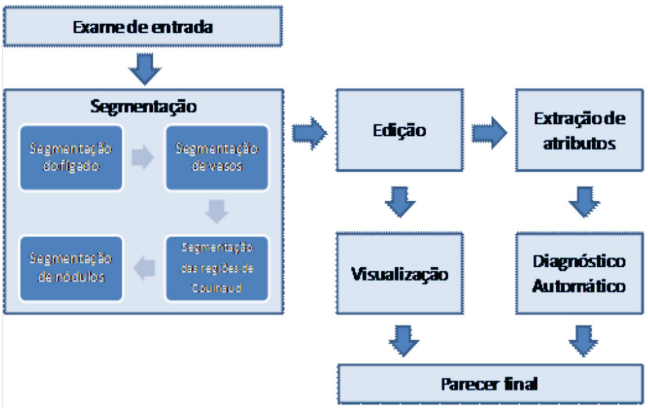

Figura 2 - *Etapas pré-operatórias de processamento das imagens (importação e preparação).*

No primeiro caso selecionado, a paciente foi devidamente informada e assinou um Termo de Consentimento Livre e Esclarecido (TCLE) e sua tomografia foi utilizada para as etapas pré-operatórias do processo. Tratava-se de uma senhora de 66 anos de idade, com hepatite C crônica, CHILD A, sem hipertensão portal. Ela havia sido submetida a uma hepatectomia esquerda alargada, há sete anos, devido a um carcinoma hepatocelular (CHC) solitário. Durante o acompanhamento, verificou-se o surgimento de uma segunda lesão com características compatíveis com um CHC no segmento V (Figura 4). A operação ocorreu em outubro de 2012, no HC I - INCA/MS, no Rio de Janeiro, e consistiu em laparotomia e ressecção subsegmentar sob a orientação ultrassonográfica intraoperatória e de navegação. Não houve transfusão de sangue. Foi possível localizar os vasos de interesse e definir limites seguros para a ressecção (Figura 5), as margens da ferida foram estudadas com exame de congelação. Não houve complicação intraoperatória. A ultrassonografia intraoperatória foi usada como padrão-ouro e a correlação foi exata. A paciente evoluiu bem e teve alta no sexto dia de pós-operatório (PO).

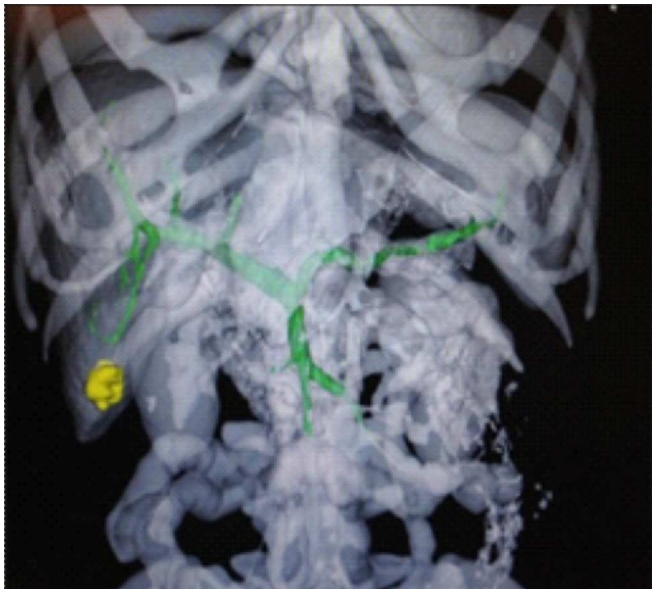

Figura 4 - *Imagem do fígado com tumoração no segmento V.*



Figura 3 - *Componentes do sistema EXIMIUS: A) câmera; B) instrumentos; e C) computador com plataforma de navegação.*

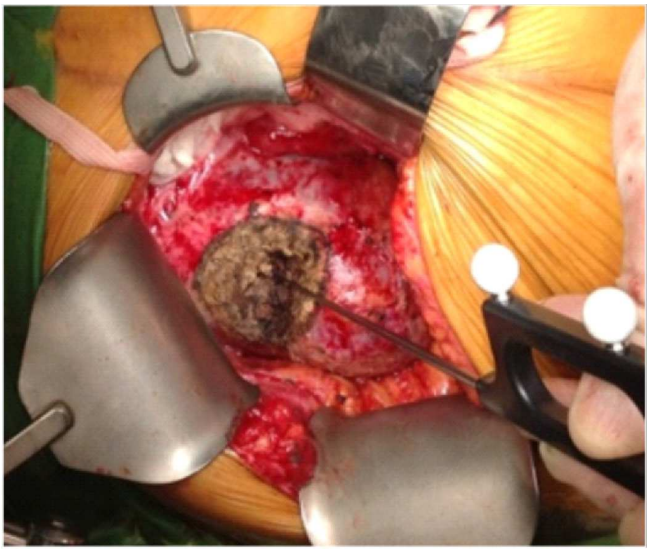

Figura 5 - *Conferência de vasos e limites após a ressecção.*

Em seguida, no segundo caso selecionado, usamos a navegação para a realização de hepatectomia por videolaparoscopia (Figura 6). A paciente foi informada e assinou TCLE. Tratava-se de uma senhora de 45 anos de idade que havia sido submetida havia três meses à colostomia de urgência e subsequente colectomia esquerda, seguida de ablação de nódulo no segmento V. Entretanto a paciente permanecia com uma pequena lesão no segmento II/III não passível de ablação. Suas imagens foram registradas, reconstruídas e o procedimento foi planejado. A hepatectomia transcorreu por via laparoscópica sem problemas em outubro de 2012 com orientação, instrução e participação direta de médicos do Hospital de Câncer de Barretos. Existiam muitas aderências dos procedimentos anteriores, mas, após a lise, foi possível inspecionar toda a cavidade e o fígado. Para a navegação, acoplamos a garra com esferas retrorreflexivas na pinça de energia, que pode ser reconhecida na tela com as imagens do fígado em 3D. Assim foi possível localizar os vasos intra-hepáticos antes da fragmentação do tecido hepático, antecipando sua localização. A operação consistiu em sectorectomia lateral esquerda com navegação, sem transfusão sanguínea. A paciente evoluiu bem e teve alta no terceiro dia de PO.

DISCUSSÃO

Com a hepatonavegação é possível realizar operações mais seguras, com menos acidentes, menos risco de sangramento e potencialmente melhor radicalidade e chances de cura a um custo mais baixo. Os equipamentos disponíveis comercialmente para a hepatonavegação têm custo variável entre US$.150,000 e US$.600,000, muito maiores que o similar nacional utilizado. Provavelmente a hepatonavegação venha a ser mais útil nas hepatectomias videolaparoscópicas; nas reoperações, onde a anatomia vascular sofre deformações e deslocamentos e nas ressecções alargadas. Em alguns centros, a hepatonavegação tem o potencial de propiciar: 1) maior radicalidade, delimitando precisamente os limites necessários ou através do auxílio na localização de lesões que se tornaram submilimétricas ou desapareceram dos exames de imagem após a quimioterapia; 2) monitoramento em tempo real da localização da agulha e da área de ablação, sem interferência do vapor, como ocorre na ultrassonografia intraoperatória; 3) maior segurança, com menos acidentes e menos sangramento; 4) ganho de tempo nas operações videolaparoscópicas; 5) redução dos custos relacionados, por permitir uso mais judicioso de grampeadores vasculares automáticos; e 6) aceleração da curva de aprendizado na cirurgia hepática videolaparoscópica. Diversos empecilhos existem para que a navegação cirúrgica seja suficientemente precisa e confiável, principalmente, a necessidade de que a navegação acompanhe a deformidade do fígado causada pela mobilização em tempo real e a eliminação dos erros decorrentes da movimentação do fígado durante a ventilação[9,10]. Estes procedimentos iniciais mostram que



Figura 6 - *Segmentectomia videolaparoscópica navegada do segmento V: A e B) localização dos portos; C) monitorização da hepatectomia com navegador.*

é possível utilizar equipamentos de navegação cirúrgica em operações hepáticas. Para driblarmos estas limitações do método, realizamos as medidas e registros em períodos curtos de apneia e com o fígado na posição anatômica. Prosseguimos realizando hepatectomias com hepatonavegação e esperamos em breve poder publicar resultados qualitativos.

Agradecimentos

A Bruno Cassaro Dal'ava e Marcos Vinicius Anchieta, da Artis Tecnologia, pela revisão técnica. A Croider Franco Lacerda e Antonio Talvane Torres de Oliveira, do Departamento de Cirurgia Oncológica do Aparelho Digestivo Alto do Hospital de Câncer de Barretos/SP, pelo treinamento e instrução videolaparoscópicos.

ABSTRACT

The authors thoroughly report the development, the technical aspects and the performance of the first navigated liver resections, by laparotomy and laparoscopy, in Brazil, done at the National Cancer Institute, Ministry of Health, using a surgical navigator.

Key words: *Diagnostic techniques and procedures. Imaging, three-dimensional. Image processing, computer-assisted. Liver. Hepatectomy.*

REFERÊNCIAS

1. Oliveira DAB, Feitosa RQ, Correia MM. Segmentation of liver, its vessels and lesions from CT images for surgical planning. Biomed Engin online. 2011;10:30.n
2. Especialistas da PUC-Rio e do INCa desenvolvem protótipo de plataforma para auxiliar no diagnóstico do câncer de fígado e no planejamento cirúrgico. Rev Rio Pesquisa (FAPERJ). 2011;16(4):Medicina e tecnologia:15-7 .
3. Oliveira DAB, Feitosa RQ, Correia MM. Automatic Couinaud liver segmentation using CT images, VipImage – Thematic Conference on Computational Vision and Medical Image Processing. 2007 Oct.
4. Correia MM, Oliveira DAB, Feitosa RQ. Building an automatic 3D liver segmentation model for surgery planning. In: Anais do XXVII Congresso Brasileiro de Cirurgia, 2007; Belo Horizonte: Colégio Brasileiro de Cirurgiões; 2007 jul 8-12.
5. Oliveira DAB, Feitosa RQ, Correia MM, Automatic couinaud liver and veins segmentation from CT Images. In: BioSignals – International Conference on Bio-Inspired Systems and Signal Processing. Funchal; 2008 Jan. p. 249-52.
6. Oliveira DAB, Feitosa RQ, Correia MM, Genetic adaptation of level sets parameters for medical imaging segmentation. In: Gonzalez FA, Romero E, organizes. Biomedical image analysis and machine learnen technologies: applications and techniques. New York: Medical Information Science; 2010. p.150-65.
7. Lang H, Radtke A, Hindennach M, Schroeder T, Frühauf NR, Malagó M, et al. Impact of virtual tumor resection and computer-assisted risk analysis on operation planning and intraoperative strategy in major hepatic resection. 2005;140(7):629-38, discussion 638.
8. Guimarães CM, Correia MM, Baldisserotto M, de Queiroz Aires EP, Coelho JF. Intraoperative ultrasonography of the liver in patients with abdominal tumors: a new approach. J Ultrasound Med. 2006;23(12):1549-55.
9. Oliveira DAB, Feitosa RQ, Correia MM. Liver segmentation using level sets and genetic algorithms [conference paper]. In: Conference: VISAPP 2009. Proceedings of the 4th International Conference on Computer Vision: Theory and Applications; 2009 Feb 5-8.
10. Oliveira DAB, Feitosa RQ, Correia MM. Genetic adaptation of level sets parameters for medical imaging segmentation. In: Biomedical image analysis and machine learning technologies: applications and techniques, IGI Global, 2009. (Chapter proposal accepted)

Recebido em 20/10/2013
Aceito para publicação em 20/01/2014
Conflito de interesse: nenhum.
Fonte de financiamento: APQ1 - FAPERJ; Bolsa de Iniciação Científica - CNPq; SISPLAN – INCA/MS.

Endereço para correspondência:
Mauro Monteiro Correia
E-mail: mmauro.monteiro@gmail.com